# Recomendaciones para el uso de una cánula de traqueostomía multifuncional desde el punto de vista terapéutico

Nicolin Bähre, profesional académico independiente, especialista en Logopedia y Terapia del Lenguaje con formación adicional en Supervisión y Coaching Sistémico

Los pacientes que presentan disfagia con aspiración recurrente de saliva y/o que pueden requerir ventilación mecánica invasiva, predominantemente reciben soporte mediante cánulas traqueales (CT) con balón. El balón de baja presión constituye un sistema de protección casi completa contra la aspiración de saliva hacia las vías respiratorias inferiores. Las secreciones aspiradas se depositan por debajo de la glotis, sobre el balón.
También en los pacientes que deben recibir ventilación mecánica invasiva se utilizan cánulas traqueales con balón, con el fin de lograr, en lo posible, una ventilación sin fugas.

Debido a la presencia de tos y/o la formación de pliegues en el balón en la tráquea, pueden producirse microaspiraciones de las secreciones acumuladas hacia las vías respiratorias inferiores. Estas secreciones con frecuencia están colonizadas por microorganismos, lo que puede causar neumonía por aspiración. Además, la acumulación prolongada de secreciones encima del balón también puede dar lugar a una desensibilización en la zona de la tráquea y, con ello, a la cronificación de la disfagia.

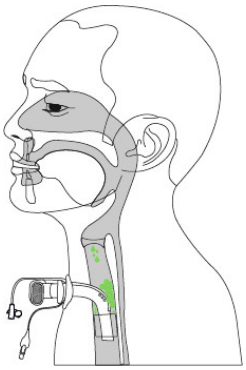

Secreción acumulada

En caso de que el balón de la CT deba desinflarse, bien sea para cambiar la CT, para liberar la tráquea o por consideraciones terapéuticas, las secreciones acumuladas pueden alcanzar las vías respiratorias inferiores.

Este riesgo puede reducirse utilizando una CT con sistema de succión subglótica, lo que mantiene el área encima del balón, en lo posible, libre de secreciones o las succiona antes de desinflar el balón.

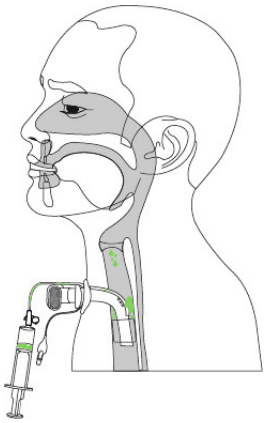

Proceso de succión

# Recomendaciones para el uso de una cánula de traqueostomía multifuncional desde el punto de vista terapéutico

Algunos estudios han confirmado una disminución de la tasa de neumonía (NAV) cuando se utiliza dicha CT[1].

Los pacientes que, por diversas razones, necesitan una cánula traqueal con balón no pueden comunicarse verbalmente, oler, percibir sabores, eliminar con la tos las secreciones acumuladas encima del balón y, en muchos casos, deglutir correctamente[2]. El bloqueo impide el flujo de aire hacia las vías respiratorias superiores, con la consecuencia de que el aire no pasa por la glotis, por lo cual no puede generarse la voz. Además, se pierden temporalmente la sensibilidad y los mecanismos de humidificación y limpieza.

La sensibilidad orofaríngea, la generación de presión subglótica y la acción efectiva de los mecanismos de limpieza aleatorios y reflejos (carraspeo y tos) constituyen una protección fundamental contra la aspiración[3] y, por consiguiente, tienen gran importancia en el proceso de rehabilitación.

Otro aspecto central es la necesidad básica de toda persona de participación social y de poder expresar sus necesidades y su situación.

En resumen, esto significa que, con tanta frecuencia como sea posible, se permita que los pacientes afectados conduzcan el flujo aéreo a través de las vías respiratorias superiores. Esto puede lograrse desinflando el balón.

Con el fin de desviar el flujo espiratorio a hacia las vías respiratorias superiores y lograr la efectividad de los mecanismos de limpieza, se coloca una válvula fonatoria. Con ello se aumenta la resistencia espiratoria. Sin embargo, a menudo los pacientes necesitan más espacio para conducir el flujo de aire pasando por la CT a través de la glotis hacia las vías respiratorias superiores. Esta maniobra es posible utilizando una CT fenestrada con la que se coloca igualmente para este fin una cánula interna fenestrada. Esta fenestración adicional además reduce notablemente la resistencia a la espiración.

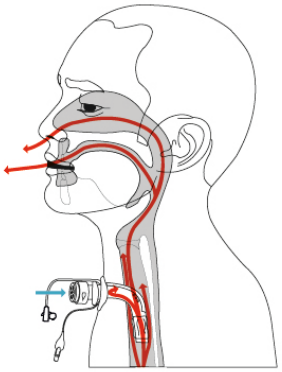

Flujo de aire a través de la cánula de traqueostomía desbloqueada con cánula interna fenestrada y válvula fonatoria

En estas condiciones, el paciente puede sentir las áreas laríngea, faríngea y oral. Además, puede usar efectivamente los mecanismos de limpieza y se puede comunicar verbalmente o producir voz.

Para poder estimular o reactivar todas estas funciones en el proceso de rehabilitación, se requiere una cánula de traqueostomía multifuncional, provista de fenestración (con cánula interna cerrada y fenestrada), un balón y canal de succión subglótica.

Los primeros experimentos en campo han revelado que los pacientes que deben permanecer bloqueados permanentemente se benefician del denominado método “Above Cuff Vocalisation”.

En este método, después de una succión exhaustiva, se introduce oxígeno o aire a presión a través del canal de succión subglótica. De este modo es posible realizar una ventilación de las vías respiratorias superiores. Dependiendo de la capacidad cognitiva, el paciente puede entonces comunicarse verbalmente, a pesar del bloqueo[4, 5].


**Referencias:**

1. Prävention der nosokomialen beatmungsassoziierten Pneumonie; KRINKO, 2013
2. Kompendium der Tracheotomie, 2012; Klemm, E. & Nowak, A.(Hrsg.); Springer Medizin Verlag
3. Dysphagie; Prosiegel, M. & Weber, S.; 2. Aufl., 2013; Springer Verlag
4. Above Cuff Vocalisation - ACV; RT Spring 2020; p33-36; M.From et al
5. Subglottische Luftinsufflation bei tracheotomierten Patienten - ACV; N. Niers 2019

# Utilización de una cánula de traqueostomía multifuncional

**Indicada en pacientes con:**

- Disfagia con aspiración recurrente de saliva
- Ventilación mecánica invasiva
- Acceso de tos
- Tolerancia a ventilación temporal con compensación de fugas o respiración espontánea

**Contraindicación**

- Necesidad de presiones de ventilación demasiado altas en caso de ventilación invasiva, con el fin de tolerar la fuga
- Obstrucciones que afecten a las vías respiratorias superiores

**Cuándo**

- Lo antes posible en el proceso de rehabilitación o destete

**Objetivos**

- Aeración de las vías respiratorias superiores para mantener o aumentar la sensibilidad, también en caso de disfagia grave
- Reducción del riesgo de neumonía (p. ej. NAV) previniendo que las secreciones acumuladas encima del balón alcancen las vías respiratorias inferiores
- Acción efectiva de los mecanismos de limpieza aleatorios y reflejos
- Utilización de las funciones fisiológicas de ventilación al tragar
- Aumento de la frecuencia deglutoria
- Destete
- Restauración de la alimentación oral
- Prevención de la cronicidad de la disfagia
- Posibilidad de comunicación verbal y participación social

**Aspectos importantes:**

- Los orificios/el fenestrado de la CT deben colocarse de tal modo que no queden posicionados en el canal del estoma o en la pared traqueal.
- Las cánulas externa e interna de la cánula multifuncional de TRACOE se encuentran tan próximas una a otra que es posible descartar en gran medida una fuga entre los dos componentes de la cánula.

**La cánula de traqueostomía multifuncional es un recurso importante en los procesos de rehabilitación y destete en pacientes que presentan disfagia con aspiración recurrente de saliva y/o con ventilación mecánica invasiva. Conforme al éxito del tratamiento, puede hacerse el cambio a una CT adaptada a las necesidades y posibilidades del paciente.**

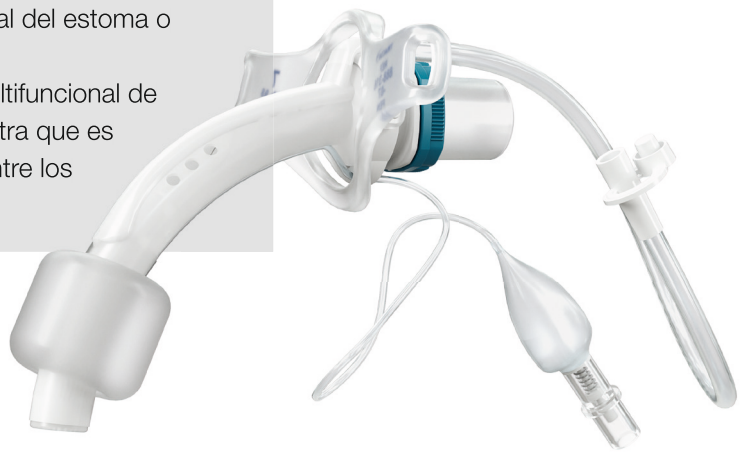

Cánula de traqueostomía TRACOE *twist* plus extract con succión subglótica y fenestración

## Procedimiento terapéutico para la utilización de la cánula multifuncional

### 1 Preparación

- El paciente no presenta infección ni fiebre
- Retirar la alimentación 1 hora antes de iniciar el procedimiento
- Posición o colocación del paciente en posición erguida
- En ventilación extrahospitalaria, cambiar a sistema de fuga

### 2 Pasos del procedimiento - Desbloquear

- Avisar al paciente los pasos del procedimiento
- Dado el caso, colocar un instrumento para medir la saturación de oxígeno y el CO2
- Retirar las secreciones acumuladas encima del balón con la ayuda del canal de succión subglótica
- Quitar el filtro HME
- Desinflar el balón con la jeringa succionando simultáneamente a través de la CT, desbloquear (las secreciones que no se pudieron succionar por debajo de la glotis también deberán retirarse)
- Retirar la cánula interna cerrada
- En el entorno domiciliario, controlar con una linterna la posición de la fenestración (libre en la tráquea o posible desplazamiento evidente), mejor control endoscópico
- Colocar la cánula interna fenestrada
- **Finalmente: colocar la válvula fonatoria. ¡No utilizarla nunca con el balón inflado!** (inicialmente mantenerla floja en el conector de la CT para permitir un suave cambio de la respiración del paciente)
- Si la tolera bien, ajustar completamente la válvula fonatoria al conector

#### Dependiendo de las condiciones y estado de rehabilitación:

- Realizar el procedimiento terapéutico
- Comunicación
- Comer/beber

#### Durante el procedimiento terapéutico o la colocación de la válvula fonatoria:

Vigilar la frecuencia respiratoria, el esfuerzo respiratorio, la frecuencia cardíaca y el pulso del paciente, así como los síntomas de fatiga. Mantener al paciente en permanente observación.

### 3 Pasos del procedimiento - Bloquear

- **Primer paso: retirar la válvula fonatoria**
- Reemplazar la cánula interna fenestrada por la cánula interna cerrada
- Inflar el balón con el manómetro a la altura especificada (25 cm $H_2O$ )
- Colocar el filtro HME
- Examinar la saturación de oxígeno, la frecuencia cardíaca, el color facial y la respiración del paciente durante algunos minutos

#### Imprescindible tener en cuenta

- Cerciorarse de que el balón haya sido desinflado por completo, preferiblemente con una jeringa
- En caso de usar una válvula fonatoria, hacer desbloqueo y utilizar también una cánula interna fenestrada
- En cada operación cerciorarse de que la espiración se lleva a cabo sin obstáculos
- **No utilizar nunca la válvula fonatoria con el balón inflado**



2021-01
2.0